

La Teste de Buch, le 05/05/2020,

**EXAMEN RADIOGRAPHIQUE DE  
LOOKING FOR ALIBI**

Examen effectué à l'Ecurie en vue des ventes.

**Examen radiographique :**

Boulet antérieur gauche (LM, Dpa) : Absence d'images radiologiques d'intérêt diagnostique ou pronostique.

Boulet antérieur droit (LM, Dpa) : Absence d'images radiologiques d'intérêt diagnostique ou pronostique.

Carpe antérieur gauche (DLPMO, DP, LM fléchie) : Absence d'images radiologiques d'intérêt diagnostique ou pronostique.

Carpe antérieur droit (DLPMO, DP, LM fléchie) : Absence d'images radiologiques d'intérêt diagnostique ou pronostique.

Boulets postérieur gauche (LM, Dpa) : Absence d'images radiologiques d'intérêt diagnostique ou pronostique.

Boulets postérieur droit (LM, Dpa) : Absence d'images radiologiques d'intérêt diagnostique ou pronostique.

Jarret gauche (LM, Dpa) : Absence d'images radiologiques d'intérêt diagnostique ou pronostique.

Jarret droit (LM, Dpa) : Absence d'images radiologiques d'intérêt diagnostique ou pronostique.

Grasset gauche (LM) : Absence d'images radiologiques d'intérêt diagnostique ou pronostique.

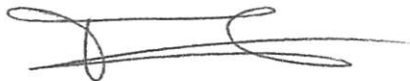
Grasset droit (LM) : Absence d'images radiologiques d'intérêt diagnostique ou pronostique.

**CONCLUSION :**

**Bilan radiographique satisfaisant.**

Je suis à votre disposition pour tout renseignement complémentaire.

**Dr. Typhaine Tissot.**



**SELARL FRANCK PENIDE**  
Clinique Vétérinaire Equine  
Route de Cazaux  
33260 LA TESTE DE BUCH